



Tout vient à point...

A. Fel

Hôpital Pitié Salpêtrière
DHU Vision et Handicaps





Les signes d'alerte



- Epidémiologie :

- Rare
- Femme 55/45
- 57.7/64 ans

Orbital lymphoma: diagnostic approach and treatment outcome

Eckardt *et al.*

- Physiopathologie

- Résultat inflammation chronique ou MAI
- Chlamydia psittaci



Eckardt *et al.* World Journal of Surgical Oncology 2013, 11:73
<http://www.wjso.com/content/11/1/73>

- Signes cliniques :

- Exophtalmie
- Ptosis
- BAV
- Tr OM / diplopie
- Masse ferme unilatérale
- Intra ou extra musculaire
- Douleur à la mobilisation
- Att NO rare

Clinical Features, Treatment and Outcome of Mucosa-Associated Lymphoid Tissue (MALT) Lymphoma of the Ocular Adnexa: Single Center Experience of 60 Patients

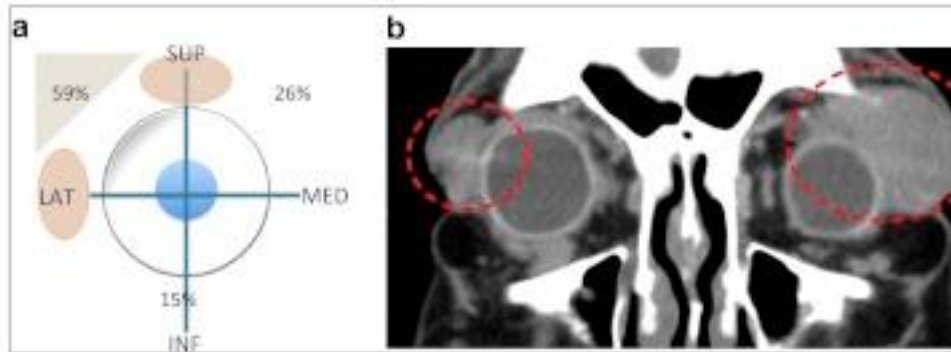
Barbara Kiesewetter¹, Julius Lukas², Andreas Kuchar², Marius E. Mayerhoefer³, Berthold Streubel⁴, Helmo Lagler⁵, Leonhard Müllauer⁴, Stefan Wöhrer⁶, Julia Fischbach¹, Markus Raderer^{1*}





Les signes d'alerte...

- Droit supérieur 74%
- Droit latéral 59%
- Paupière 53%
- Glande lacrymale 47%



Insights Imaging. 2012 Aug;3(4):337-44. doi: 10.1007/s13244-012-0156-1. Epub 2012 Apr 18.

Orbital lymphoma: imaging features and differential diagnosis.

Priego G¹, Majos C, Climent F, Muntane A.

Combiner TDM et IRM injecté FAT SAT, T1, T2, Gado
Diffusion ?

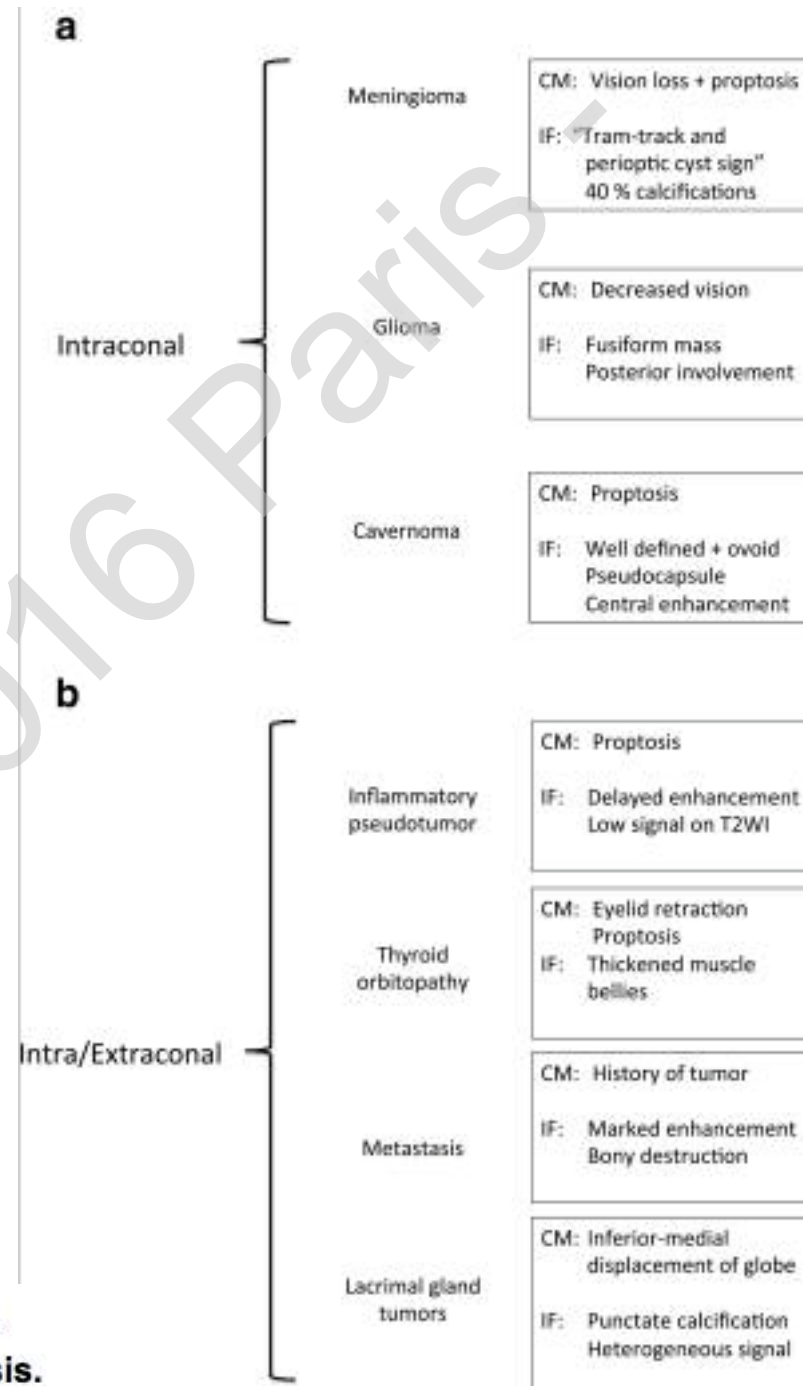
AJNR Am J Neuroradiol. 2014 Oct;35(10):1976-82. doi: 10.3174/ajnr.A3986. Epub 2014 May 29.

Orbital lymphoproliferative disorders (OLPDs): value of MR imaging for differentiating orbital lymphoma from benign OPLDs.

Haradome K¹, Haradome H², Usui Y¹, Ueda S¹, Kwee TC³, Saito K⁴, Tokuuye K⁴, Matsubayashi J⁵, Nagao T⁵, Goto H¹.



Les signes d'alerte



Insights Imaging. 2012 Aug;3(4):337-44. doi: 10.1007/s13244-012-0156-1. Epub 2012 Apr 18.

Orbital lymphoma: imaging features and differential diagnosis.

Priego G¹, Majos C, Climent F, Muntane A.

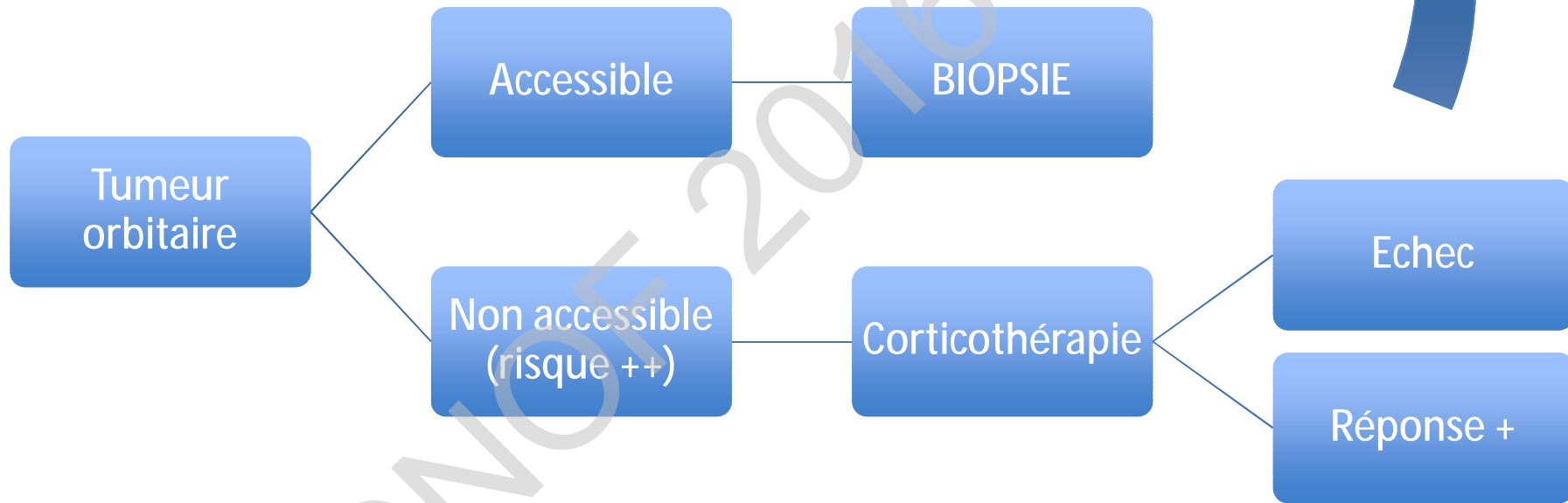


CAT ?

- Bilan biologique
 - NFS, CRP, Fg
 - ECA
 - BHC
 - TSH US
 - Iono sg, urée
 - EPS
 - AAN, AntiADN natifs, Ag solubles (SSASSB), ANCA, TPO, TRAK
 - Purie
 - +/- IgG4 sériques, bilan infectieux
- BIOPSIE ++++
 - Sauf si prono fctel
 - DELAI XXX3



En pratique...



Établissement d'un arbre décisionnel diagnostique dans les orbitopathies inflammatoires non basedowiennes chroniques – à propos de 61 patients

Journal français d'ophtalmologie (2015)

A. Gavard-Perret^{a,*}, J. Lagier^b, J. Delmas^c, J. Delas^b, J.-P. Adenis^c, P.-Y. Robert^c