

CNOF janvier 2016

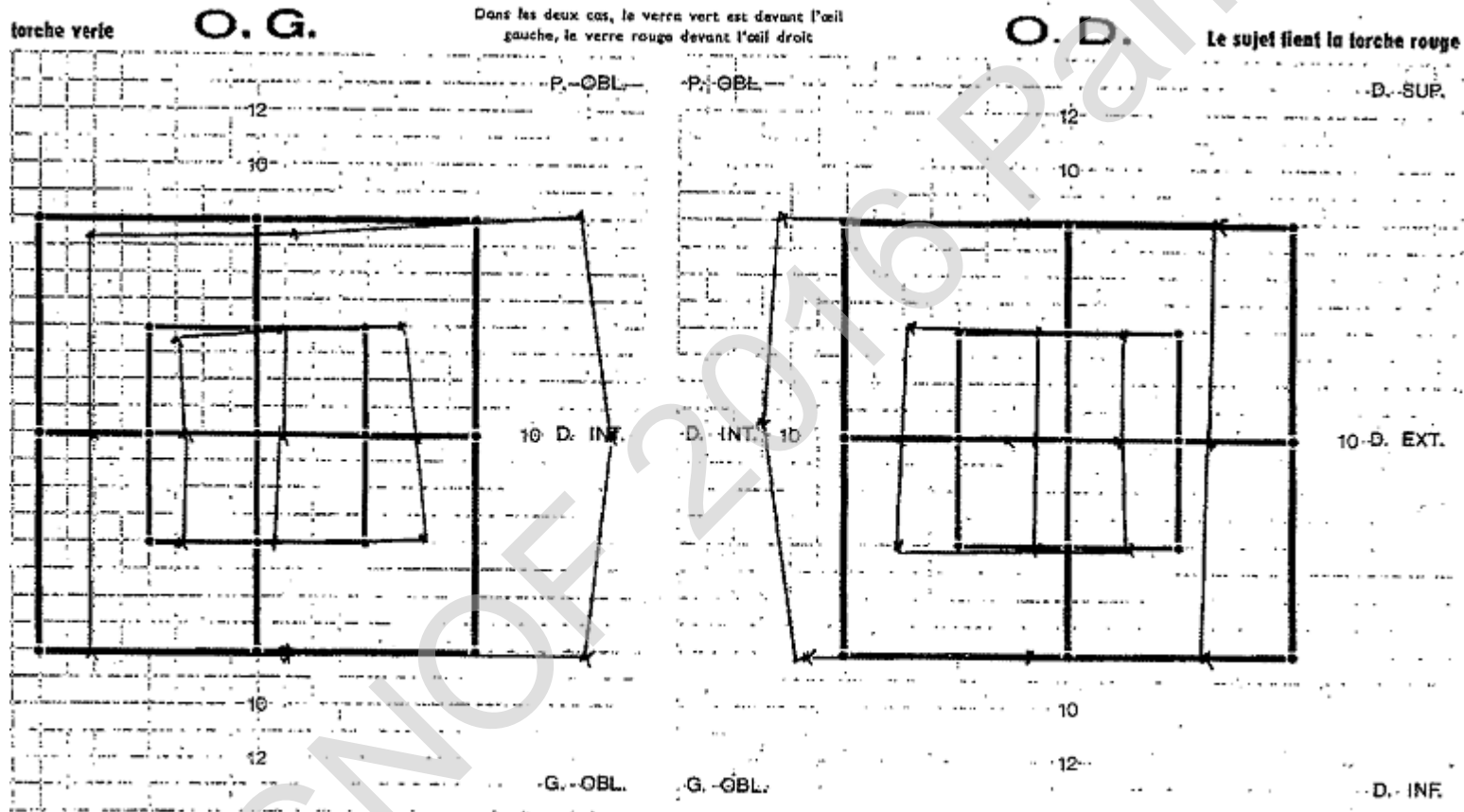
Une rareté oculomotrice mimant un Duane type II intermittent

Pr Monique Cordonnier
Hôpital Erasme
Université Libre de Bruxelles

Histoire clinique

- Luna, 13 ans
- Médulloblastome de la fosse postérieure découvert en mars 2012
- Chimiothérapie d'attaque à hautes doses suivie d'une chimiothérapie d'entretien
- Radiothérapie de la fosse postérieure
- Notion de VI droit ayant bien récupéré
- Mars 2015 : diplopie intermittente de loin et de près, malgré port COT (+3D ODG)

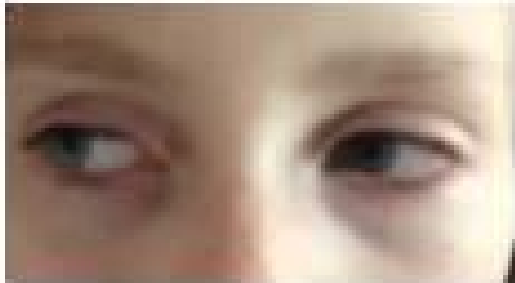
Schéma de Lancaster : stigmatas de VI droit




Prénom : _____ Age : _____ Date : _____

Sans correction

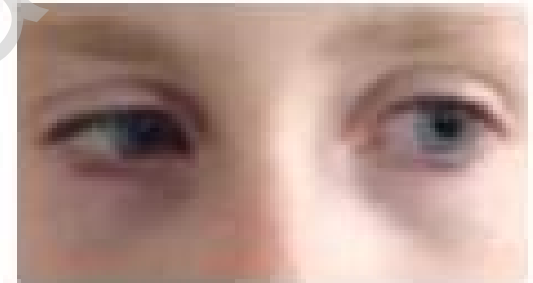
Examen oculomoteur



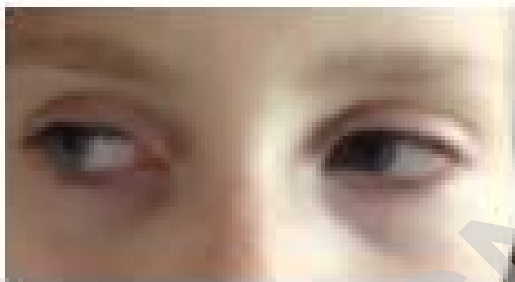Right lateral gaze



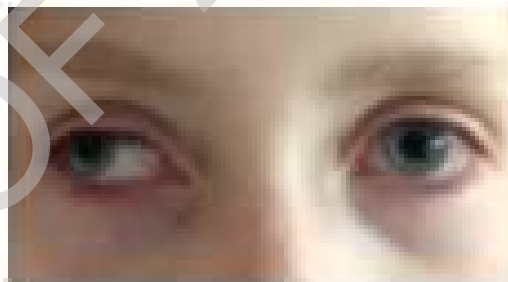
Primary position



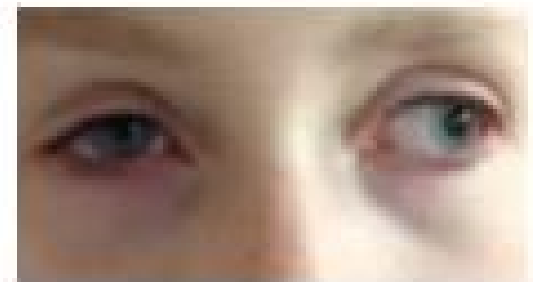Left lateral gaze



Sustained right lateral gaze



Return to primary position



Left lateral gaze

Neuromyotonie oculaire

- Anomalie oculomotrice rare consistant en une déviation paroxystique monoculaire avec diplopie
- Durée : 10 à 60 sec (5 sec à 3 minutes), plusieurs épisodes par jour, suivis d'une résolution. En dehors de ces épisodes, la motilité est banale.
- Spontanée ou déclenchée par le mouvement dans la direction du muscle dysinnervé
- Le plus souvent après irradiation cérébrale, dans un délai de mois/années
- Soulagée par carbamazépine, ce qui plaide en faveur d'une démyélinisation segmentaire avec décharges ectopiques et transmission éphaptique

Ephapse

- [ef'aps]
- Etymology: Gk, ephasis, a touching
- a point of lateral contact between nerve fibers across which impulses may be transmitted directly through the cell membranes rather than across a synapse.

Neuromyotonie oculaire

- La radiothérapie entraînerait une démyélinisation axonale favorisant des décharges spontanées répétitives avec contraction musculaire involontaire et retard de relaxation musculaire (myotonie)
- Le nerf le plus fréquemment atteint est le III, à moindre titre le IV et le VI.
- Dans notre cas, le phénomène concerne le VI droit, entraînant une myotonie du muscle oculomoteur externe droit.
- La déviation de l'œil droit vers la droite après un regard soutenu vers la droite occasionne un strabisme divergent à grand angle transitoire au retour en position primaire et un tableau de restriction à l'adduction dans le regard à gauche = pseudo Duane type II intermittent
- Symptomatologie grandement allégée dans notre cas par Carbamazépine à 100 mg/jour
- Seulement 2 cas rapportés dans la littérature chez des teenagers